Злоякісні захворювання жіночих статевих органів

- II частина

Передракові захворювання статевих органів

Актуальність теми

- Широка розповсюдженість злоякісних пухлин жіночої статевої сфери, які займають провідне місце в структурі онкологічної захворюваності жінок, а також безперервне вдосконалення методів їх діагностики та лікування викликають необхідність ознайомлення не тільки практичних лікарів, але і студентів з сучасними досягненнями в цій області. Лікарям різних профілів спеціалізації зараз частіше, ніж раніше, приходиться вирішувати питання не тільки ранньої діагностики, але й профілактики вказаних захворювань. Разом з тим опис ряду нових та ефективних методів діагностики, які використовуються зараз в онкогінекології, містяться нерідко в малодоступній спеціальній літературі. Перелічені обставини роблять актуальним цей матеріал.

Навчальні цілі

- Вивчити, злоякісні новоутворення жіночих статевих органів, трофобластичні захворювання (частоту, етіологію, клінічну картину, методи лікування).
- Поглибити знання щодо онконастороженості в роботі медсестри.

Знати

- Основні клінічні прояви злоякісних процесів жіночих статевих органів різної локалізації.
- Сучасні методи діагностики злоякісних захворювань ЖСО.
- Сучасні принципи та методи лікування злоякісних пухлин.
- Показання до операції, хіміо- та гормонотерапії.

Уміти

- Взяти мазок на цитологічне дослідження.
- Оформити та направити матеріал на гістологічне дослідження.
- Підготувати набір інструментів для аспіраційної біопсії.
- Підготувати набір інструментів для біопсії шийки матки.
- Приймати участь у проведенні онкопрофоглядів.
- Приймати участь у проведенні санітарно – просвітницької роботи.

Виховні цілі

- Виховати у студентів гордість за обрану професію, аналітичний підхід до медичних знань, набутих людством в процесі його розвитку.
- Виховати моральні якості притаманні медичному працівнику.

- ***Злоякісні захворювання жіночих статевих органів***

Рак вульви

- Виникає у жінок похилого віку на фоні крауроза або лейкоплакії.
- При тому, що рак вульви відноситься до пухлинних процесів зовнішньої локалізації, понад 60% пацієнток звертаються до гінеколога вже у III-IV стадії захворювання. Ця проблема в гінекології свідчить про низьку медичну культуру, недостатню профілактичну роботу, несвоєчасне виявлення фонових і передракових уражень вульви.

Локалізація

- В ділянці клітора;
- Великих статевих губ;
- Малих статевих губ;
- Бартолінових залоз.

Форми

- Інфільтративний;
- Вузлуватий (можливе утворення виразок).

Клініка

З’являється рано:

- Болі;
- Білі;
- Свербіж;
- Кров’янисті виділення.

Всі ці симптоми носять нападоподібний характер і посилюються в нічний час.

Діагностика

- Первинним методом розпізнавання раку вульви служить гінекологічний огляд. Візуально в області малих чи великих статевих губ, клітора, уретри можуть виявлятися невеликі вузлики, виразки, бородавчасті або пігментовані новоутворення, що відрізняються за кольором від незмінених тканин.
- Для детального огляду атипових ділянок вульви проводиться вульвоскопія (кольпоскопія).
- У процесі діагностики виконується взяття і дослідження (мікроскопічне, цитологічне, бактеріологічне) мазків з поверхні новоутворення, з піхви і цервікального каналу.
- Вирішальним методом в діагностиці раку вульви є біопсія зовнішніх статевих органів з наступним гістологічним розглядом матеріалу.
- Для стадіювання раку вульви, визначення ступеня процесу і наявності метастазів проводиться УЗД малого тазу, УЗД черевної порожнини та лімфовузлів, рентгенографія грудної клітки; за показаннями – цистоскопія, аноскопія, ректоскопія.
- При необхідності пацієнтку консультують пульмонолог, проктолог, уролог.



Лікування

- Розширена вульвектомія з наступним опроміненням;
- При відсутності умов до операції – поєднана променева терапія.

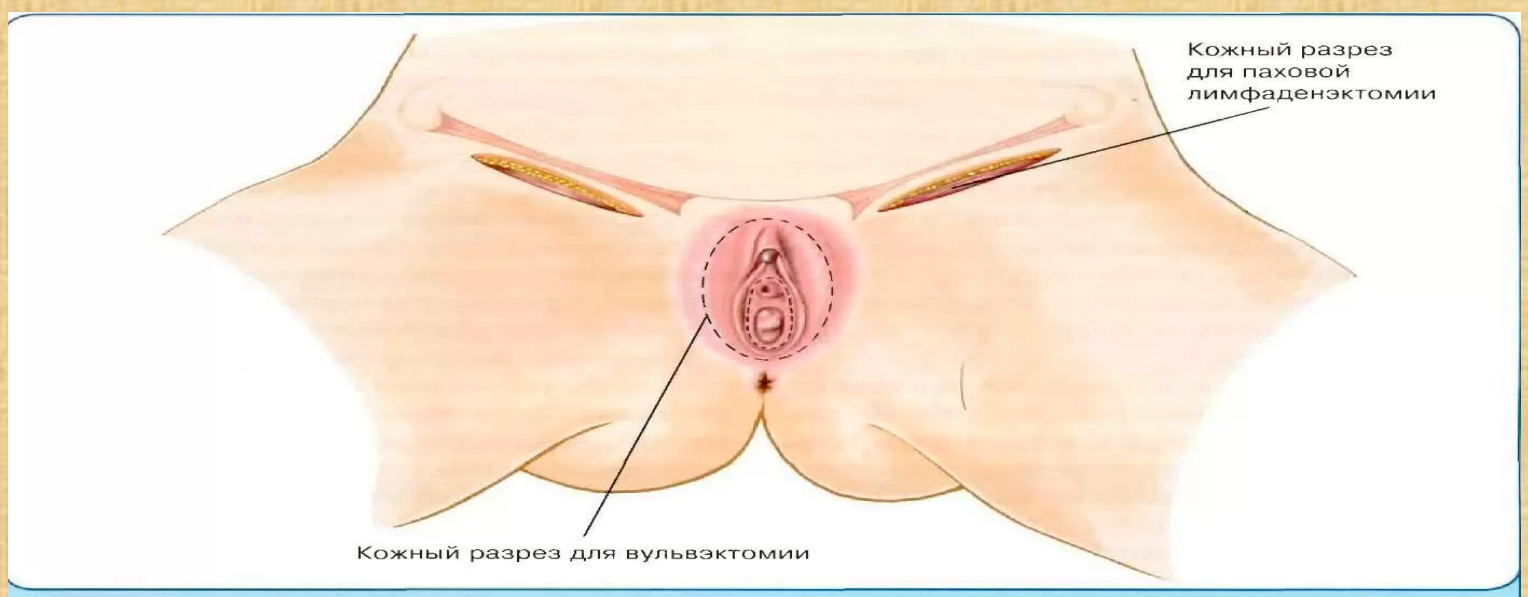

Рис. 14.2. Расширенная вульвэктомия из трех кожных разрезов. Кожный разрез для паховой лимфаденэктомии проходит параллельно и на 1 см ниже паховой связки

Рак піхви

- Первинний рак піхви в гінекології становить 1-2% всіх злоякісних пухлин жіночої статевої сфери;
- Вторинний (метастатичний) – виявляється набагато частіше, первинним осередком в цих випадках зазвичай служить рак шийки матки, ендометрія, саркоми і хоріонкарцинома матки, рак яєчників і нирок.

Форми:

- а) інфільтративна;
- б) вузлувата (з виразками).

Класифікація

- I стадія – пухлина діаметром до 2 см, проростає не глибше підслизового шару. Регіонарні метастази не визначаються.
- II стадія – пухлина більше 2 см в діаметрі при тій же глибині інвазії або пухлина тих же або менших розмірів з паравагінальним інфільтратом, яка не розповсюджується до стінок тазу. Регіонарні метастази не визначаються.
- IIIа стадія – пухлина будь-якого розміру з паравагінальним інфільтратом, яка розповсюджується до стінок таза. Регіонарні метастази не визначаються.
- IIIб стадія – пухлина того ж або меншого ступеню місцевого розповсюдження з регіонарними метастазами, які видаляються.
- IVа стадія – пухлина розповсюджується на сусідні органи і тканини (уретра, сечовий міхур, пряма кишка, промежина, кістки таза). Регіонарні метастази не визначаються.
- IVб стадія – пухлина того ж або меншого ступеню місцевого розповсюдження з регіонарними метастазами, які не видаляються або пухлина з клінічними метастазами, які визначаються.

Характеристика

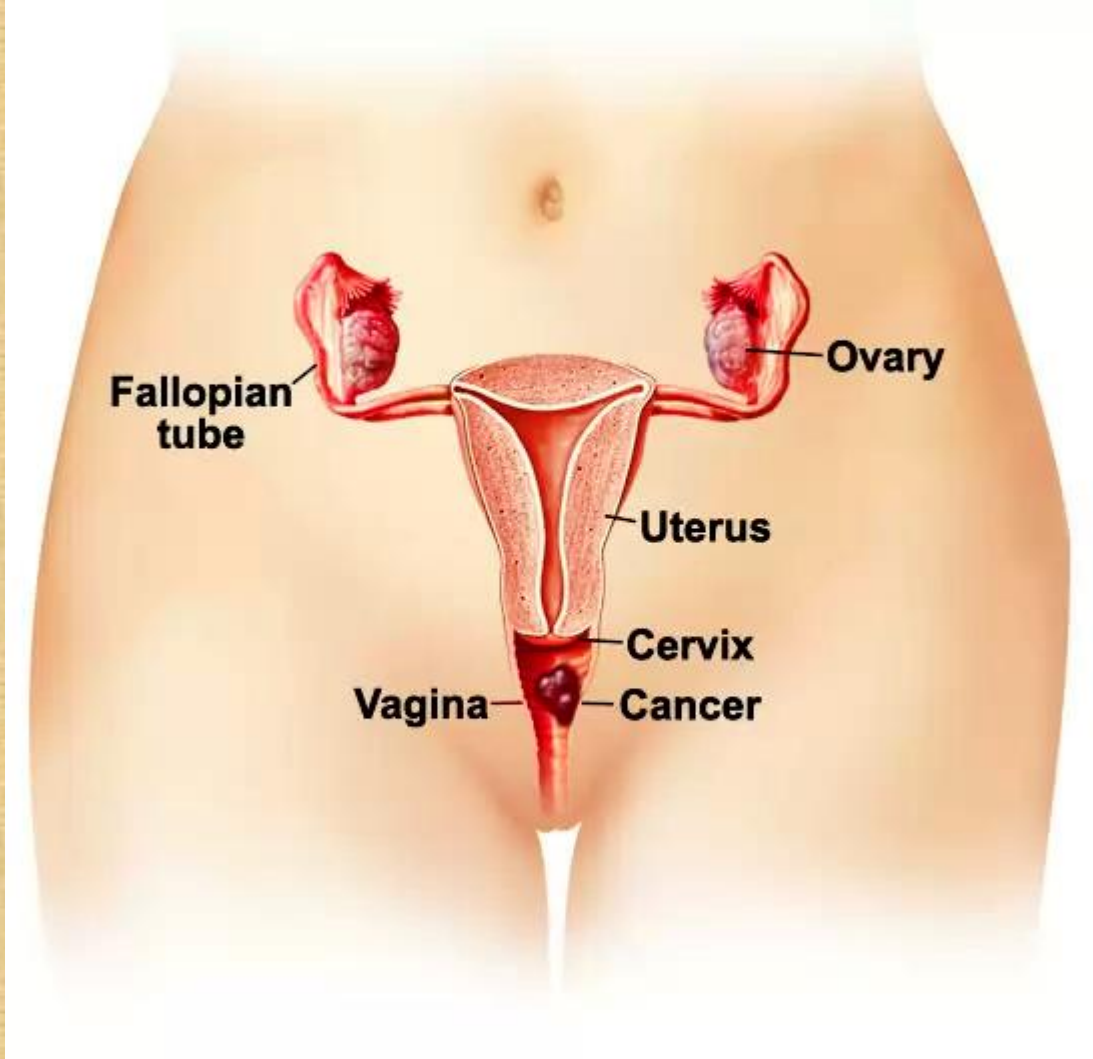

- Вузол, який проростає прилеглі тканини і розпадається з утворенням виразок.

Клініка

- На ранніх стадіях рак піхви протікає з відсутніми або слабковираженій симптоматикою. Хворих на рак піхви можуть турбувати дискомфорт, свербіння в області статевих органів.
- Клінічні прояви виникають по мірі росту пухлини на пізніх стадіях раку піхви. При цьому з'являються водянисті або гноєподібні білі, сукровичні і кров'янисті виділення, аномальні кровотечі з піхви: спонтанні (в середині менструального циклу, під час менопаузи) або контактні (після статевого акту). Спостерігаються болі в області лобка, промежини, що віддають у поперек, болючий статевий акт.
- Прогресування раку піхви за рахунок метастазування в регіонарні лімфовузли і інвазії в навколишні тканини можуть спричинити порушення функції кишківника і сечовидільної системи (часті та болючі сечовипускання, запори, хронічні болі в тазової області).
- Порушується загальне самопочуття: з'являється слабкість, стомлюваність, анемія, підвищується температура, розвивається набряклість нижніх кінцівок.

Діагностика

- Діагноз раку піхви встановлюється гінеколог на підставі скарг, результатів гінекологічний огляду, інструментально-лабораторних досліджень (кольпоскопії, цитологічного дослідження мазків з уражених ділянок, біопсії пухлини з гістологічним дослідженням матеріалу).
- Для виключення метастазів первинного раку піхви виконують роздільне діагностичне вишкрібання слизової шийки матки і стінок матки, УЗД органів малого тазу, ректороманоскопію, екскреторну урографію, цистоскопію, УЗД черевної порожнини, рентгенографії грудної клітки, мамографію, МРТ і КТ.

Цитологическое исследование, кольпоскопия, прицельная биопсия

↓

Криодеструкция или 5-фторурацилова мазь

↓

Излечение

Наблюдение, цитологический и кольпоскопический контроль

↓

Персистенция или рецидив

Операция (широкое иссечение) или эндовагинальная гамма-терапия

Лікування

- При виборі методу і плану лікування раку піхви необхідно враховувати наступні фактори: локалізація і ступінь інвазії пухлини в навколишні тканини і органи, стадію і тривалість захворювання, загальний стан пацієнтки, її вік, бажання мати дітей, побічна дія різних видів терапії.
- Основними схемами лікування раку піхви, які використовує сучасна гінекологія, є хірургічна операція, променева і хіміотерапія.

Саркома вульви і піхви

- Частіше зустрічається у дітей.

- Рак розвивається із епітеліальної тканини. Саркома - із сполучної тканини.

- Об'єктивно:

Locus morbi – вузол, який проростає прилеглі тканини і розпадається з утворенням виразок.

Локалізація

- Клітор;
- Статеві губи;
- Піхва.

Лікування:

- видалення вульви, піхви;
- наступна променева терапія.

Рак шийки матки

- Злоякісне новоутворення, що виникає в області шийки матки.
- Гістологічно розрізняють два його основні різновиди: аденокарциному та плоскоклітинний рак.

Етіологія

- Вірус герпеса;
- Папіломавірус.

Фонові захворювання:

- Рубцева деформація шийки матки;
- Ектропіон шийки матки;
- Ерозія;
- Лейкоплакія;
- Еритроплакія;
- Акантопапіломатоз.

Передракові захворювання:

- Тяжка форма дисплазії шийки матки.

Фактори ризику:

- велика кількість статевих партнерів;
- ранній початок статевого життя;
- пологи в ранньому віці;
- оральні контрацептиви;
- ЗПСШ;
- паління;
- низький соціально – економічний статус.

Патогенез:

- 1. Carcinoma in situ (преінвазивний рак) – патологія покривного епітелію шийки матки по всій товщині якого є гістологічні ознаки раку, але інвазія в більш глибокі шари відсутня.
- 2. Мікроінвазивний рак – до 1 см в діаметрі, мало агресивна форма пухлини.
- 3. Інвазивний рак – прогресуюча форма раку.

Форми

- Екзофітна – у вигляді цвітної капусти(часточки легко відділяються, кровоточать), розташована на поверхні шийки матки, іноді значних розмірів.
- Ендофітна – пухлина проростає в товщу шийки матки, шийка збільшується в розмірах (бочкоподібна, асиметрична), цервікальний канал може бути не по центру, при розпаді – глибока болюча виразка у вигляді кратера, кровоточить.
- Змішана.

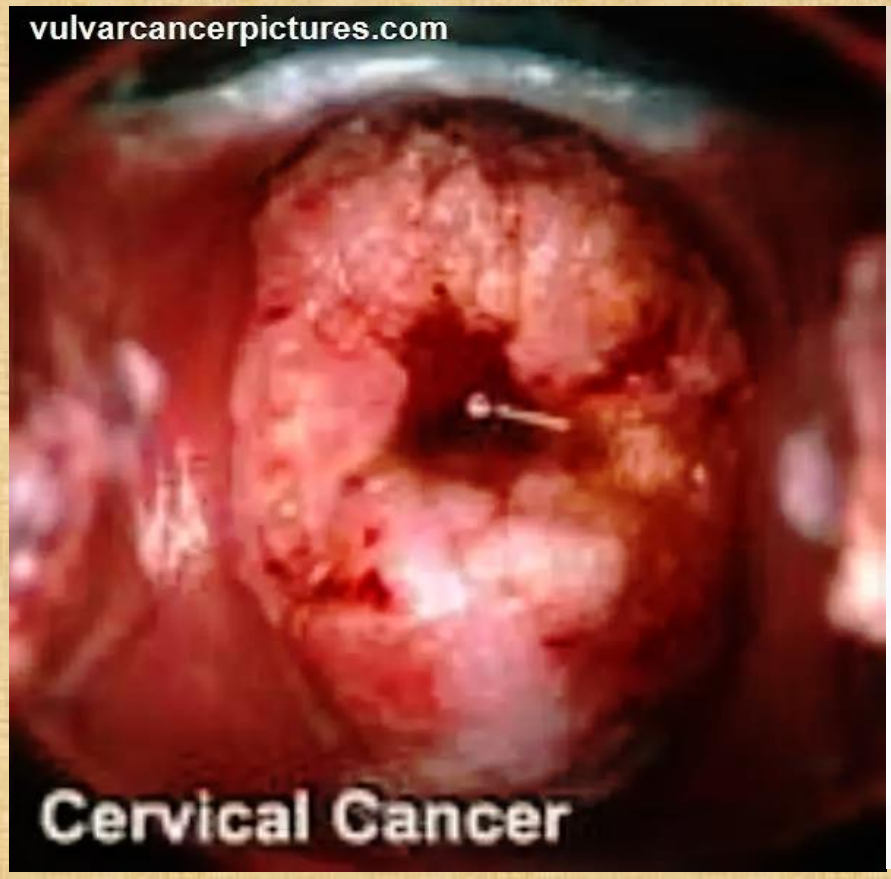
vulvarcancerpictures.com
Cervical Cancer

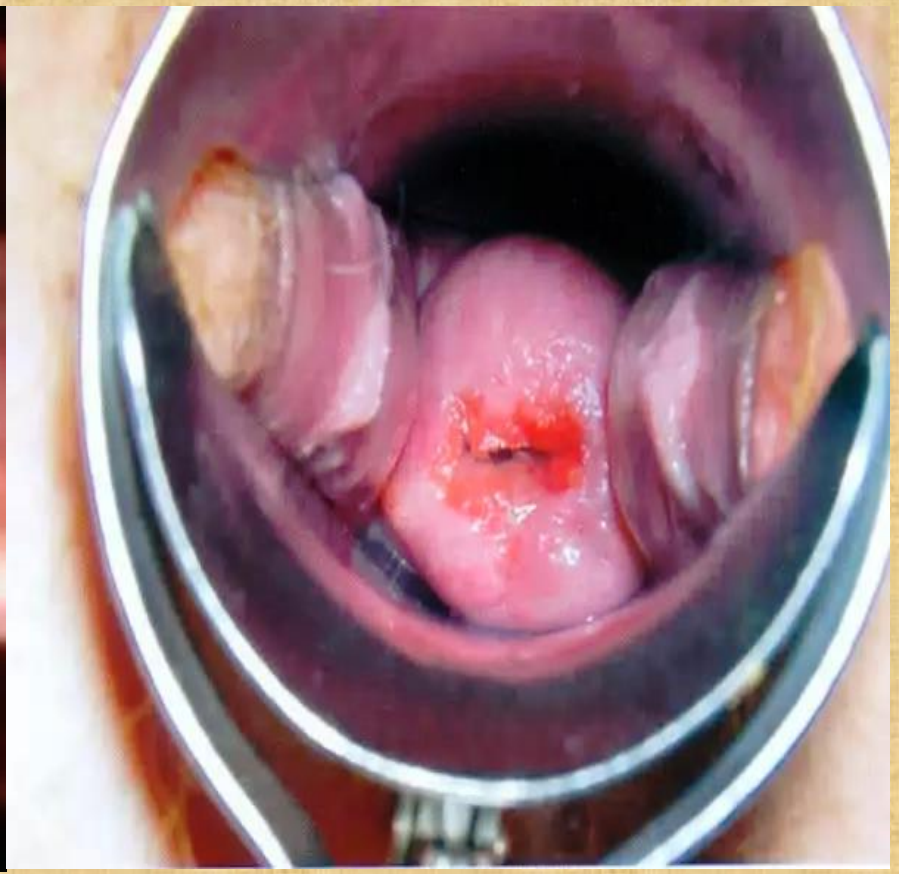

Гістологічні форми

- Плоскоклітинний (зроговілий, незроговілий) із багатошарового плоского епітелію піхвової частини шийки матки.
- Залозистий - із циліндричного епітелію шийки матки (зустрічається рідко).
- Низько диференційований рак.
- Іноді зустрічаються змішані форми раку: плоскоклітинний та залозистий.

Найчастіше рак шийки матки зустрічається на межі двох епітеліїв. З віком межа перемішається в сторону цервікального каналу і ховається в ньому.

Розповсюдження процесу

- Лімфогенно;
- Гематогенно;
- По клітковині малого тазу.

Класифікація раку шийки матки по ступеню розповсюдження:

- Стадія 0: преінвазивний рак шийки матки;
- В преінвазивній стадії (стадія 0) – ракові клітини знаходяться тільки в межах епітелію, відсутнє ураження базальної мембрани епітелію, відсутнє проростання в прилеглі тканини та метастазування.

Класифікація раку шийки матки по ступеню розповсюдження:

- Стадія I: ураження тільки шийки матки;

- Стадія II:
- параметральний варіант - інфільтрація параметрія з однієї чи двох сторін, яка не переходить на стінку таза;
- піхвовий варіант – інфільтрація верхньої третини піхви;
- матковий варіант – пухлина переходить на тіло матки.

Класифікація раку шийки матки по ступеню розповсюдження:

- Стадія III:
- параметральний варіант – інфільтрація параметрія з однієї або двох сторін, з переходом на стінки малого таза;
- піхвовий варіант – ураження всієї стінки піхви;
- регіонарний метастатичний варіант– з ураженням регіонарних тазових лімфатичних вузлів.

Класифікація раку шийки матки по ступеню розповсюдження:

- Стадія IV:
- міхурний варіант - перехід рака шийки матки на сечовий міхур;
- ректальний варіант – перехід рака шийки матки на пряму кишку;
- метастатичний варіант – віддалені метастази (легені, печінка, кістки, нирки та інші).

Клініка

- Контактні ациклічні кровотечі;
- Білі з прожилками крові (слизово - кров’янисті);
- Болі (при розповсюдженні процесу) в нижніх відділах живота, переважно нічні, ниючого характеру;
- Підвищена втомлюваність;
- Роздратування;
- Цистити, закрепи (при ураженні суміжних органів);
- Порушення пасажу сечі, здавлення сечоводів, гідронефроз, піонефроз;

Діагностика

- скарги;
- анамнез (генітальний герпес, гострокінцеві кондиломи,трихомонадний кольпіт, хламідії, мікоплазми; ерозія шийки матки, яка рецидивує, погано піддається лікуванню, з’явилася після пологів; багато статевих партнерів та безладне статеве життя);
- огляд шийки матки в дзеркалах ;
- дворучне дослідження проводять обережно! Є ризик кровотечі (дворучне обстеження допомагає встановити ступінь розповсюдження процесу в параметрії, стінки піхви і малого таза).

Діагностика

- Основний метод діагностики — онкоцитологічне дослідження шийки матки.

Інші методи діагностики:

- Визначення HPV за допомогою полімеразної ланцюгової реакції в реальному часі;
- Кольпоскопія (проста; розширена);
- Біопсія з гістологічним
- дослідженням;
- Ендоцервікальний кюретаж;
- Конізація.

Дифдіагностика:

- - сифіліс (безболісна виразка);
- - туберкульоз (казеозні маси)
- - субмукозний вузол міоми, який народжується;
- - поліп шийки матки.

Діагностується відносно легко .

Лікування

Лікування хворих раком шийки матки розвивається в трьох основних напрямках:

- Лише хірургічне лікування.
- Поєднана променева терапія.
- Комбіноване лікування (променева терапія і хірургічне лікування або променева терапія і хіміотерапія).
- Симптоматична терапія.

1 степень
2 степень
3 степень
Матка
Шейка
Вагина
Рак
шейки
матки

Ускладнення

- Кровотеча із шийки матки.

Невідкладна допомога:

- Холод на низ живота.
- Щільна тампонада піхви, тампоном, змоченим 3% перекисом водню, 5% амінокапронової кислоти або $CaCl_2$ на 6-8 год. Якщо через 6-8 год. Якщо кровотеча продовжується – повторна тампонада.
- Гемостатична терапія.
- Поповнення ОЦК.
- Лікування вторинної анемії.

Рак тіла матки

- Виникає частіше у жінок старше 50 років, що не народжували або мало народжували, з пізнім менархе і пізньою менопаузою.

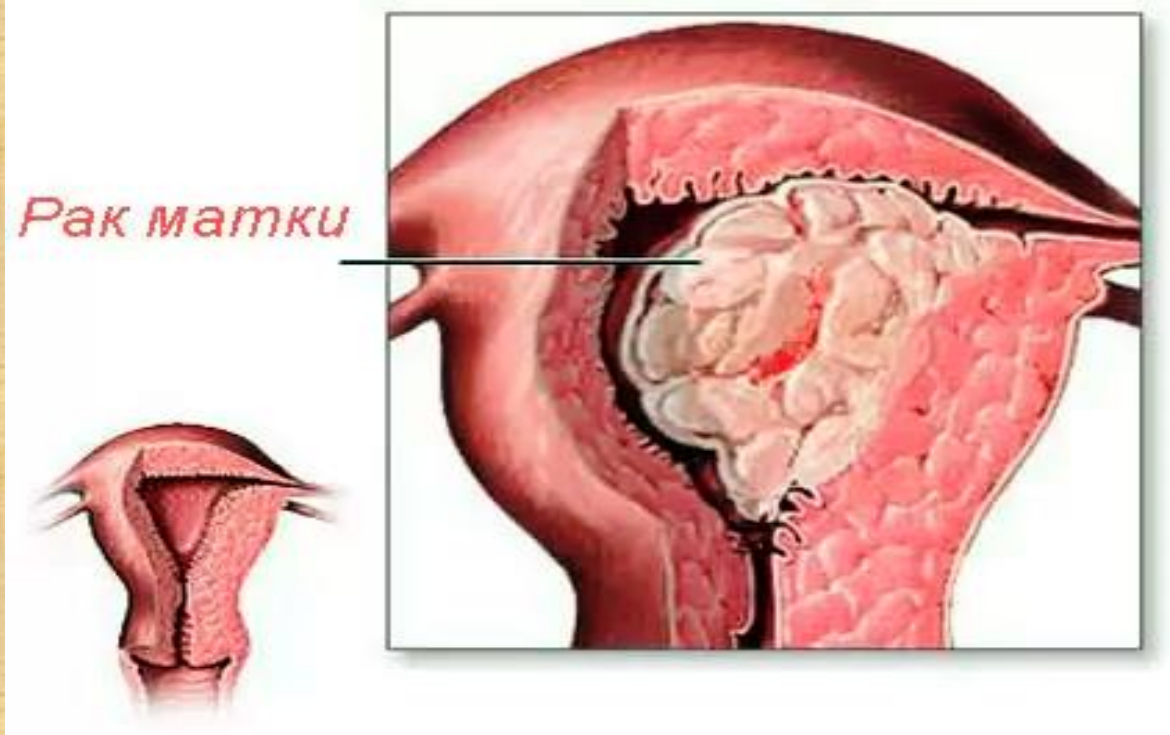


узел новообразованной ткани
разрушил тело матки
и разрушается сам -
"рак тела матки"
шейка матки
труба

Фонові захворювання

- Гіперплазія ендометрія (І патогенетичний варіант), яка поєднується із нейроендокринними розладами: цукровим діабетом, ожирінням, гіпертонічною хворобою.
- Атрофія ендометрія (ІІ патогенетичний варіант) – у жінок без нейроендокринних захворювань.

Класифікація рака тіла матки:

- Стадія 0 – гістологічна знахідка, підозра на малігнізацію гіперпластичного процесу ендометрію.
- Стадія I – пухлина обмежена тілом матки.
- Стадія $I_а$ – довжина порожнини матки не перебільшує 8см.
- Стадія $I_б$ – довжина порожнини матки більш, як 8 см.

Класифікація рака тіла матки:

- Стадія II – уражені тіло і шийки матки.
- Стадія III – розповсюдження пухлини на параметральну клітковину або метастази в піхву.
- Стадія IV – розповсюдження процесу за межі таза, проростання сечового міхура і прямої кишки або наявність віддалених метастазів.

Варіанти гістологічної будови рака тіла матки:

- Високо диференційований залозистий рак (у хворих з нейроендокринними розладами).
- Зрілий залозистий рак (найчастіше зустрічається).
- Залозисто – солідний рак.
- Низько диференційований (солідний рак).
- Аденокарцинома.

Для 4 і 5 форми характерне глибоке вростання в ендометрій, але вони рідко зустрічаються.

Клініка

- Ациклічні маткові кровотечі (метроррагії) в репродуктивному віці, пременопаузі, постменопаузі (у кожної 2 хварої жінки з кровотечами – рак тіла матки).
- Водянисто-серозні білі з прожилками крові (лімфоррея).
- Білі по типу м’ясних помиїв.
- Болі та відчуття тяжкості внизу живота, які посилюються, носять переймоподібний характер при скупченні гною в матці (піометра).
- Порушення функції суміжних органів (III-IV ст.).

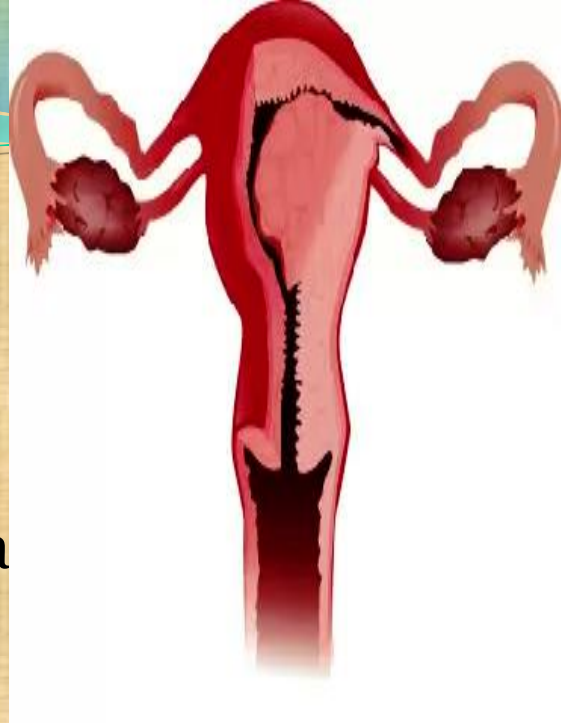

Діагностика

- У кожної пацієнтки з матковою кровотечею, особливо у пре- і постменопаузі, варто запідозрити рак, поки це припущення не буде відкинуто.
- Скарги, анамнез.
- Обстеження хворих починається з цитологічного дослідження та бімануального ректопіхвового дослідження.
- Серед інструментальних методів дослідження, у зв'язку з високою інформативністю, застосовується цитологічне дослідження (аспірату ендометрія).
- Наступним кроком є гістероцервікографія або гістероскопія з метою уточнення особливостей пухлинного росту – локалізації та обсягу ураження.

Діагностика

- При відсутності можливості виконання гістероскопії виконують роздільне діагностичне вишкрібання слизової оболонки шийкового каналу та тіла матки та гістологія.
- гістеросальпінгографія;
- КТ;
- МРТ;
- радіоізотопне дослідження.

Лікування

Комплексне (хірургічне, променева терапія, гормонотерапія).

- Хірургічне – екстирпація матки з придатками та лімфаденектомія (типу операції Вертгейма). У похилому віці проста екстирпація матки з придатками.
- Дистанційне опромінення.
- Гормонотерапія – тривалий час (3-5 років) – прийом 18,5% оксипрогестерона капронату.
- Іноді: поєднана променева терапія (дистанційне і внутрішньо-порожнинне опромінення).

Невідкладна допомога

- При кровотечі: холод на низ живота, окситоцин, кровозупинні засоби, поповнення ОЦК,
- вишкрібання матки, видалення матки.
- Піометра: холод на низ живота, бужування і розширення цервікального каналу, антибіотикотерапія, дезінтоксикаційна терапія, знеболення.
- Перфорація: холод на низ живота, дезінтоксикаційна терапія, знеболення, у разі кровотечі – окситоцин та кровоспинні засоби, видалення матки.
- При усіх ускладненнях – додатково симптоматична терапія.

Саркома тіла матки

- Злоякісна пухлина, яка розвивається із сполучної тканини міометрію або із самих м’язових волокон (часто в середині вузла матки) у віці 45-50 років.
- Починається – інтерстиціально.
- Розповсюджується на всі шари матки, рано і швидко метастазує, швидко росте.

Клініка

- Тривалі, інтенсивні менструації;
- Ациклічні кровотечі.

Гістологічно:

- Змін в ендоменрії може не бути;
- Слизова оболонка вражається рідко.

Лікування

- Екстирпація матки з придатками і наступною променевою терапією, хіміотерапією (метотрексат, фторурацил, адріаміцин).

- На фото пухлина матки, масою 25,5 кг.

Рак маткових труб

- У гінекології рак маткової труби зустрічається Відносно рідко, в 0,11-1,18% випадків від злоякісних новоутворень жіночих репродуктивних органів. Зазвичай захворювання виявляється в пацієнток після 50 років. Пухлинний процес частіше буває одностороннім і вражає ампулу фаллопієвій труби. Рідше рак маткової труби буває двосторонім.

Класифікація

- первинний (рідко);
- метастатичний (з матки або яєчників).

Клініка

- Ациклічні кровотечі;
- Значні білі бурштинового кольору (яскраво-жовті);
- Болі колючого характеру.

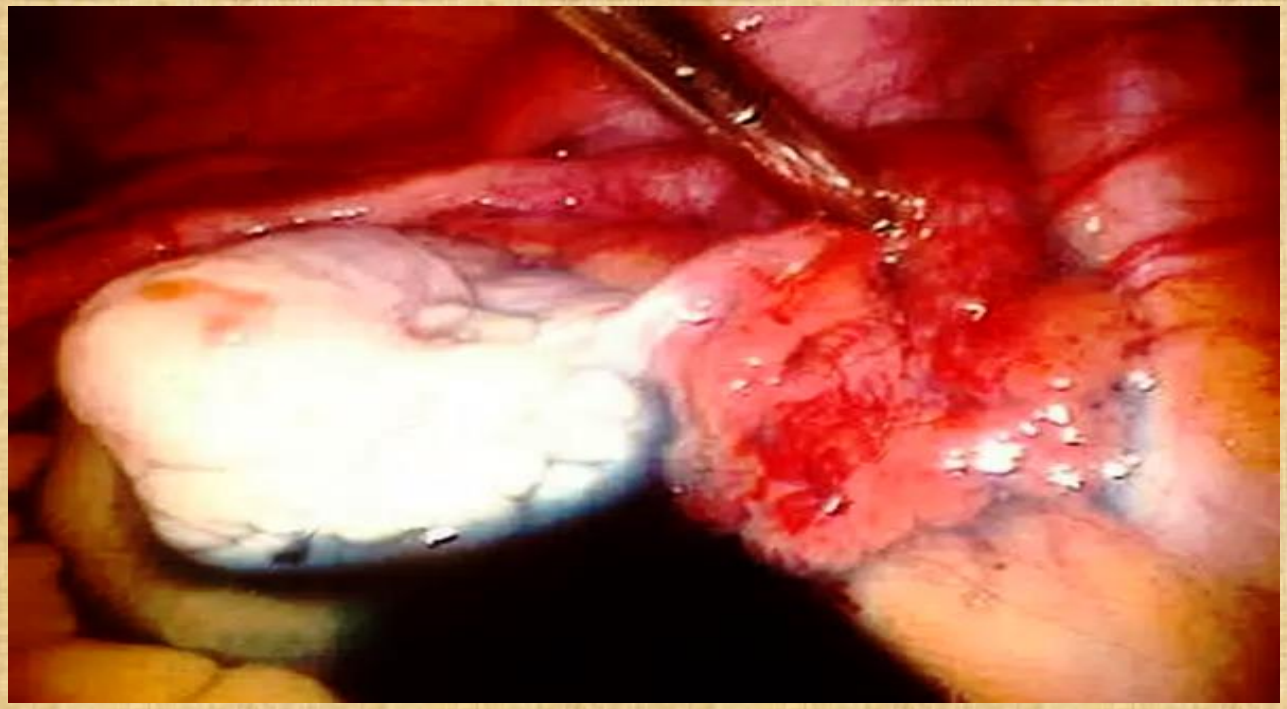

Діагностика

- Провести інформативну передопераційну діагностику раку маткової труби вкрай важко.
- Вагінальне гінекологічне дослідження;
- Дослідження виділень і зіскрібків цервікального каналу і ендометрію, а також аспіратів з порожнини матки (атипові клітини); ;
- Трансвагінальна або трансабдомінальна сонографія (УЗД);
- УЗД черевної порожнини, оглядова рентгенографія черевної порожнини, КТ малого тазу, діагностична лапароскопія з біопсією та пат гістологічним дослідженням, лапароскопічна ехографія.

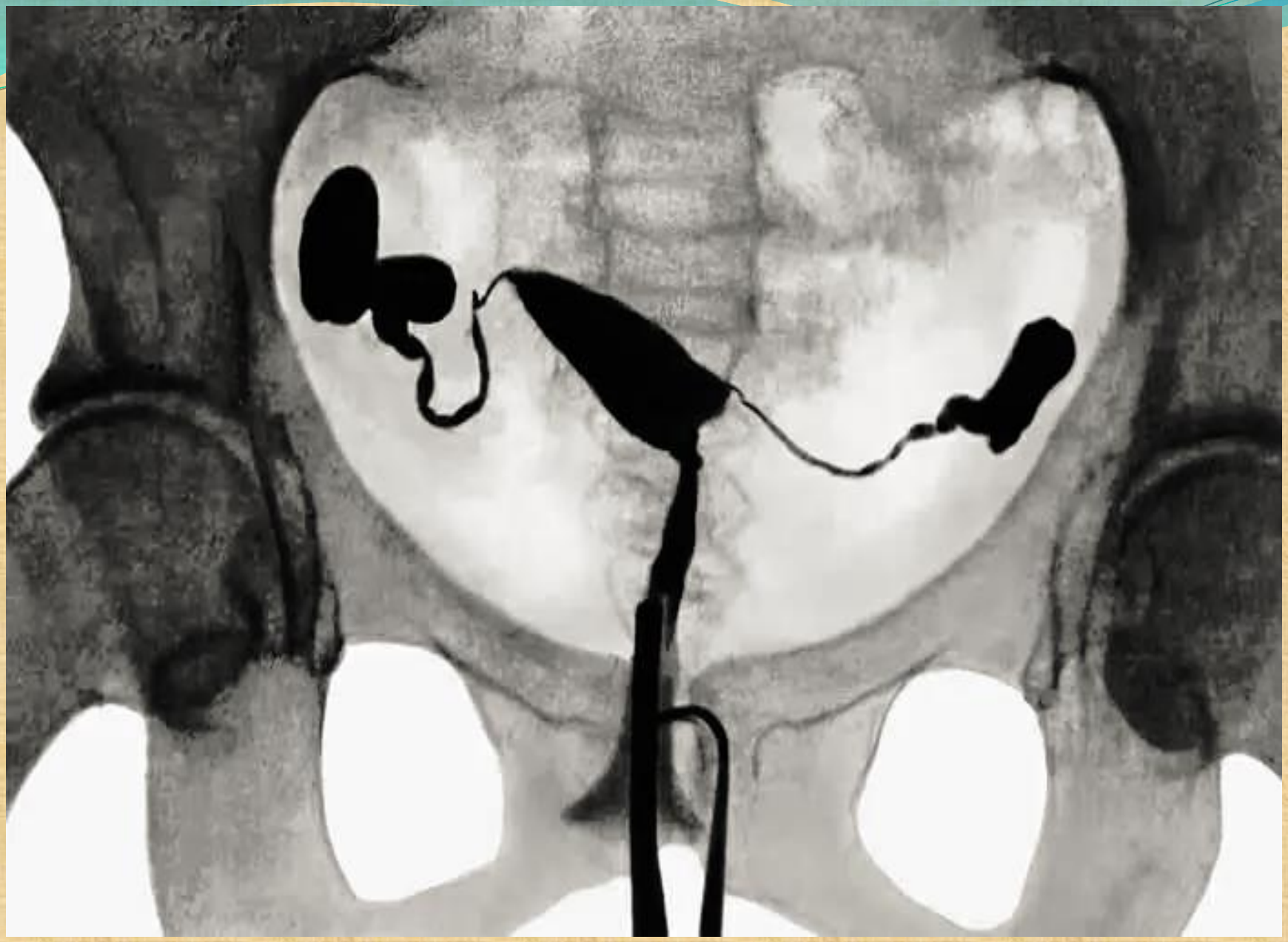

Лікування

- При раку маткової труби першим етапом є виконання хірургічної екстирпації матки з придатками (пангістеректомію) з видаленням великого сальника (оментектомією), біопсією клубових, парааортальних лімфовузлів і очеревини, взяття змивів з тазової очеревини тазу. Під час операції проводиться термінове гістологічне дослідження видалених тканин.
- Надалі практично у всіх випадках призначається поліхіміотерапія похідними платини, променева терапія на область малого тазу і парааортальну зону.
- Хіміотерапія.
- Комбіноване лікування раку маткової труби дозволяє збільшити п'ятирічну виживаність і тривалість безрецидивного періоду.

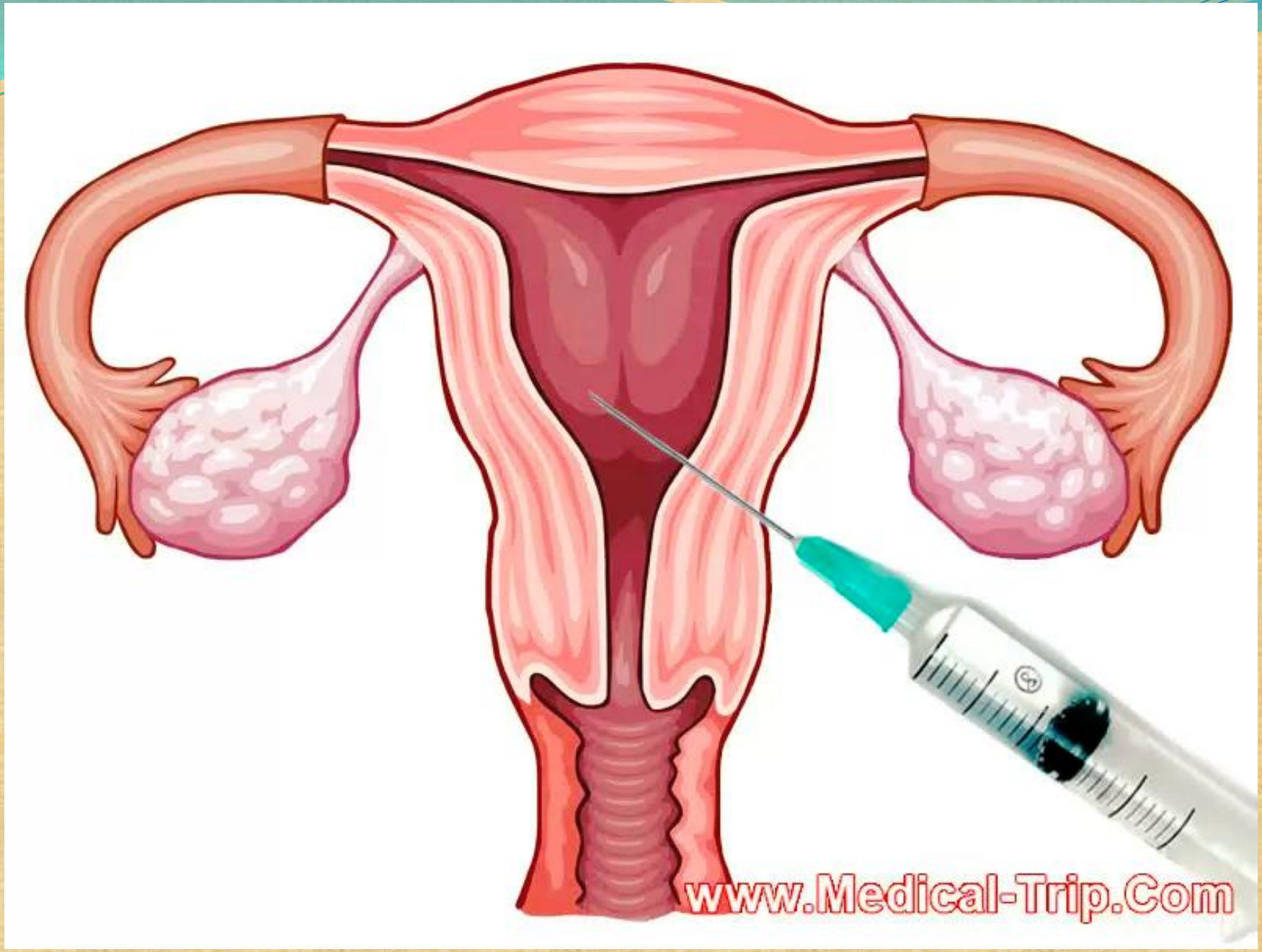
www.Medical-Trip.Com

Рак яєчників

- Рак яєчників стоїть на сьомому місці в структурі загальної онкопатології (4-6%) і займає третє місце (після раку тіла матки та раку шийки матки) серед злоякісних пухлин в гінекології. Найчастіше рак яєчників вражає жінок в передклімактеричному і клімактеричному періодах, хоча не є вийнятком і вік жінки молодше 40 років.

Яичник
Рак яичника (I стадия)

Класифікація рака яєчників:

- Стадія I – пухлина обмежена яєчниками
- $I_а$ - стадія обмежена одним яєчником;
- $I_б$ – пухлина обмежена обома яєчниками.

- Стадія II – пухлина уражує один або обидва яєчника з проростанням в ділянку таза;
- $II_а$ – первинне і вторинне ураження, які підлягають хірургічному видаленню;
- $II_б$ – первинне і (або) вторинне ураження, яке не підлягає хірургічному видаленню.

Класифікація рака яєчників:

- Стадія III – пухлина уражує один або обидва яєчника, розповсюджені метастази, але можливе часткове видалення.
- $III_а$ – наявність абдомінального розповсюдження і (або) метастазів.
- $III_б$ – віддалені метастази поза черевною порожниною.
- Стадія IV – пухлина одного або обох яєчників задавнена форма.

Клініка

- Відсутня в ранніх стадіях;
- При перекруті ніжки пухлини або
- розриві її капсули – гострі болі в низу
- живота.

У пізніх стадіях:

- Порушення загального стану;
- Слабкість, пітливість, схуднення;
- Швидке втомлювання;
- Постійні тупі ниючі болі в низу живота;
- Почуття розпирання живота і збільшен внаслідок асциту (рідина в черевній порожнині);,
- Гідроторакс (рідина в плевральній порожнині);
- Закрепи;
- Ациклічні маткові кровотечі.
- Горбистий великий сальник;
- Горбиста велика печінка.

Діагностика

- Скарги, анамнез;
- Гінекологічне обстеження (вагінальне дослідження);
- УЗД;
- Лапароскопія;

Рис. 15.1. Рак яичника. Лапароскопия

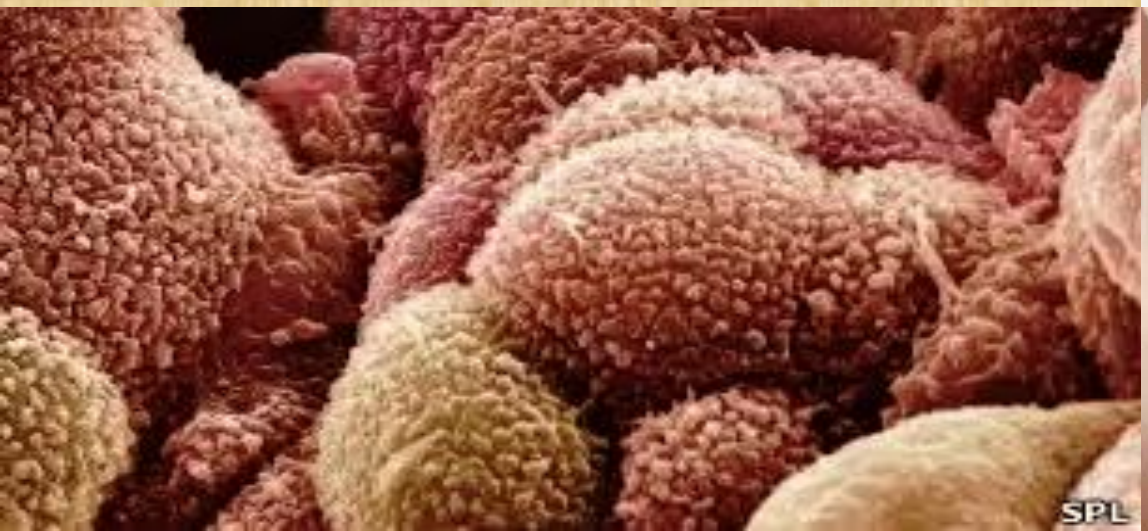

Діагностика

- Біопсія;
- Гістологічне дослідження.
- Рентгенопельвіографія;
- Рентгеноскопія шлунка;
- ФГС;
- Ірригоскопія;
- Екскреторна урографія.

Лікування

Комбінований метод – оперативне, хіміотерапія, гормонотерапія.

- Оперативне – екстирпація матки з придатками і резекція великого сальника. В занедбаних випадках видалення пухлинних мас.
- Хіміотерапія – тиотеф, циклоферон, циклофосфан, саркрлізин, фторурацил (до і після операції).
- Андрогени.

Профілактика

- Профогляди 2 рази на рік;
- Кольпоскопія 1 раз на рік;
- Цитологічне дослідження 1 раз на рік;
- Диспансеризація хворих з раком шлунка, молочної залози
- санітарно - освітня робота.

Передракові захворювання зовнішніх статевих органів

- Передраковими захворюваннями ЖСО вважаються захворювання з тривалим (хронічним) перебігом дистрофічного процесу і доброякісними новоутвореннями, які мають тенденцію до малігнізації. Морфологічно до передракових процесів належать вогнища проліферації (без інвазії, атипове розростання епітелію, атипію клітин).
- Студенти ведуть хворих з передраковими захворюваннями зовнішніх статевих органів (фіброма, міома, крауроз вульви). Проводять об’єктивне обстеження хворої, звертаючи увагу на стан зовнішніх статевих органів (колір шкірних покривів, депігментація, атрофія тканини). Після встановлення діагноза необхідно зупинитись на питаннях лікування, профілактики і прогнозу при даних захворюваннях.

Лейкоплакія та крауроз вульви – хронічні нейродистрофічні ураження вульви, які супроводжуються хронічними запальними процесами. Найчастіше ці захворюваня розвиваються під час клімаксу і менопаузи.

Етіологія

- Порушення функції нервової системи (симетричність ураження), статевих залоз (гормональна недостатність), а також вікові атрофічні процеси в статевих органах.
- Гістологічно в основі лейкоплакії закладені процеси гіперкератозу з лімфогістіоцитарною інфільтрацією підепітеліальної тканини. При краурозі – переважають атрофічні зміни покривного епітелію із склерозом та гіалінозом субепітеліальної тканини.

Клініка

- Часто супроводжується супутніми захворюваннями (діабетичний вульвіт та ін.), на фоні яких непомітно розвивається захворювання з появи сверблячки вульви.
- Шкіра і слизові при лейкоплакії стають блідими, блискучими. Потім з’являються невеликі, рідше множинні білуваті плями (бляшки), які дещо виступають над поверхнею тканин, за кольором і щільністю схожі на азбест. Бляшки, які зливаються утворюють суцільне поле, схоже на зім’ятий пергаментний папір.
- При краурозі клітор а малі соромітні губи атрофуються, вульва зморщується за рахунок зрощення шкіри з підлеглою тканиною, різко звужується вхід у піхву, шкіра і слизова набувають перламутрового білувато-сірого відтінку, втрачають еластичність (різко виражений симптом пергаменту), шкіра стає сухою, гладкою, просвічуються судини.
- Пахові лімфовузли збільшені, болючі.

Крауроз зовнішніх статевих органів :

- Стадії:
- I. Набряк (ціаноз або гіперемія, свербіж).
- II. Атрофія (великих і малих соромітних губ, клітора), зморщування шкіри і слизової оболонки, сухість, легка травматичність, звужується вхід у піхву.
- III. Склероз (повна атрофія і склероз), відсутнє оволосіння зовнішніх статевих органів , шкіра тонка, має перламутровий відтінок (симптом «пергаментного листа»), звуження уретри, ануса.
- :

Лейкоплакія вульви:

- Лейкоплакія вульви:
- молочно – білі плями (бляшки) на шкірі або слизовій оболонці, що підвищуються над рівнем шкіри (слизових оболонок) з гіперплазією та ороговінням епітелію та інфільтрацією підепітеліального шару. В подальшому розвивається склероз тканин та виникають тріщини, запалення.

- Крауроз і лейкоплакія часто протікають разом.

Діагностика :

- скарги;
- анамнез;
- огляд зовнішніх статевих органів;
- цитологічне дослідження;
- кольпоскопія зовнішніх статевих органів;
- біопсія;
- гістологія.

Лікування

- Комплексне: розпочинати з лікування супутніх захворювань.
- Туалет зовнішніх статевих органів (без мила);
- дієта молочно-рослинна;
- виключити з раціону здобу, кондитерські вироби;
- Психотерапія, гіпнозотерапія, снодійні засоби, транквілізатори, препарати брому, валеріани.
- Гормонотерапія (андрогени, можна в комбінації з невеликими дозами естрогенів).
- Біогенні стимулятори (алое, ФІБС).

Лікування

- Місцево – мазі, які містять кортикостероіди, глюкокортикоїди (фторокорт), фолікулін, вітамінізовані креми.
- Гомеопатія (мазь "Німфа").
- Кріотерапія.
- Лазеротерапія.

При неефективності перерахованих заходів:

- денервація вульви,
- рентгенотерапія;
- хірургічне лікування (вульвектомія).

Передраки піхви:

- лейкоплакія (метаплазія з ороговінням епітелію, у вигляді білої бляшки);

- еритроплакія (червоного кольору пляма на фоні стоншеного епітелію (не підвищується над рівнем шкіри), легко кровоточить, з ороговінням).

Діагностика:

- скарги;
- огляд піхви в дзеркалах;
- кольпоскопія;
- біопсія;
- гістологічне дослідження.

Лікування:

- кріотерапія;
- лазеротерапія;
- хірургічне.

Диспансерний нагляд – огляд у гінеколога 1 р. в 3 міс..

Класифікація патологічних станів шийки матки

I. Фонові процеси:

- Ектопія або псевдоерозія.
- Ерозований ектропіон (ектопія в поєднанні з рубцевою деформацією шийки матки).
- Справжня ерозія.
- Лейкоплакія.
- Еритроплакія.
- Поліп.

Класифікація патологічних станів шийки матки

- II. Передраковий процес:
- Дисплазія шийки матки:
- - легкого ступеню;
- - середнього ступеню;
- - тяжкого ступеню.
- III. Преінвазивний рак (cancer in situ, внутрішньоклітинний рак).
- IV. Інвазивний рак.

Фонові процеси

- Фонові процеси – патологічні стани природженого або набутого характеру, на фоні яких виникає передрак і рак шийки матки (травма, запалення, гормональні порушення).
- Ектопія (псевдоерозія) – зміщення циліндричного епітелію цервікального каналу на піхвову поверхню шийки матки:
- природжена;
- період статевого дозрівання;
- ранній початок статевого життя (у дитячому віці);
- запалення (трихомонадний кольпіт).

- Ектропіон – деформована ділянка шийки матки, вкрита циліндричним епітелієм, видна неозброєним оком (гіперемія, із зернистою або бархатистою поверхнею, легко травмується і кровоточить). Виникає як наслідок не зашитого розриву шийки матки під час пологів.
- Справжня ерозія – дефект епітеліального покриву, вкритий багатошаровим плоским епітелієм.
- Лейкоплакія – метаплазія з ороговінням.
- Еритроплакія – червоного кольору пляма на фоні стоншеного епітелію (не підвищується над рівнем шкіри), легко кровоточить, з ороговінням.
- Поліп – надмірний ріст слизової оболонки цервікального каналу .Лікування: поліпектомія.

Передрак шийки матки

- Дисплазія – атипія епітелія шийки матки (інтенсивна проліферація атипових клітин базального та парабазального шарів) без ураження поверхневого шару плоского епітелію.

- Класифікація:
- I ст. – легка;
- II ст.. – помірна;
- III ст.. – тяжка.

Діагностика:

- Скарги.
- Анамнез.
- Глибока пальпація живота.
- Огляд зовнішніх статевих органів.
- Огляд шийки матки в дзеркалах.
- Цитологія: 1раз на рік (з цервікального каналу та поверхні шийки матки).

Типи цитологічних мазків:

I. Нормальна цитологічна картина.
II. Запальний процес у піхві або у шийці матки.
III. Дисплазія.
IV. Преінвазивний рак.
V. Рак.

Діагностика:

Кольпоскопія (збільшення у 10-30 разів):

- проста (оглядова);
- розширена (хромокольпоскопія);
- люмінесцентна.

Проба Шиллера – забарвлення шийки матки 2% розчином Люголю (в нормі - бурий колір).

- Не забарвлюються (йоднегативні ділянки):
- ракові клітини; лейкоплакія; еритроплакія; дисплазія; циліндричний епітелій та метаплазований (перетворений) з нього епітелій; рубці.

- Хромокольпоскопія – модифікація розширеної кольпоскопії (забарвлення шийки матки розчином метиленового синього, гематоксиліном). Вогнища дисплазії та малігнізації забарвлюються в інтенсивний темний колір.
- Кольпомікроскопія (збільшення у 160-280 разів):
- - ефективна для оцінки стану екзоцервікса;
- - не ефективна для оцінки стану ендоцервікса.
- Бімануальне обстеження.
- Цервікогістероскопія (ефективна для оцінки стану ендоцервікса).
- Біопсія (на межі здорових та патологічно змінених тканин).
- Діагностичне вишкрібання.
- Патгістологічне дослідження.

Лабораторні методи: обов’язкові:

- Загальний аналіз крові.
- Загальний аналіз сечі.
- Група крові та резус – фактор.
- Глюкоза крові.
- Біохімія крові.
- Бактеріоскопічний аналіз виділень.
- Бактеріологічний аналіз виділень.
- Виявлення ВПЛ 16 та ВПЛ 18.

Лабораторні методи: по показаннях:

- Гормони гіпофізарно – гонадотропної системи.
- Виявлення супутньої інфекційної патології.

Дифдіагностика:

- рак шийки матки.

Клініка:

- безсимптомна;
- значні білі слизового характеру;
- контактні кровотечі;
- меноррагії;
- дискомфорт в низу живота.

Принципи лікування:

- надійне виліковування;
- профілактика рецедивів;
- органозберігаючі методи лікування у молодому віці.

Лікування:

- протизапальне;
- лікування ВПЛ;
- нормалізація мікробіоценозу;
- діатермокоагуляція;
- хімічна коагуляція.

- Хірургічні методи лікування:
- конізація шийки матки;
- ампутація шийки матки;
- діатермоконізація (на 6 – 8 день МЦ);
- кріодеструкція;
- лазерна валоризація.

Групи високого ризику по раку жіночих статевих органів

- I – жінки, яким загрожує рак ЗСО, крауроз, лейкоплакія, еритроплакія вульви і піхви.
- II – жінки, яким загрожує рак ш/м, ектопія, ерозійований ектропіон, лейкоплакія і дисплазія ш/м.
- III – жінки, яким загрожує розвиток раку тіла матки, ускладнений онкологічний анамнез, нейроендокринні порушення, порушення овуляції, гіперплазія ендометрія, гормонально активні пухлини яєчників, міома матки.
- IV – жінки, яким загрожує рак яєчників, операції на яєчниках, кісти яєчників, хронічні запалення придатків, дисфункція яєчників, дброякісні пухлини яєчників.
- V – жінки, яким загрожує рак маткових труб, хронічні рецидивуючі запалення придатків матки.

Матеріали для самоконтроля

Контрольні питання

1. Основні клінічні симптоми раку вульви.
2. Методи діагностики та лікування раку вульви.
3. Основні клінічні симптоми раку піхви.
4. Методи діагностики раку піхви .
5. Основні клінічні симптоми раку шийки матки.
6. Методи діагностики раку шийки матки.
7. Перелічіть симптоми раку тіла матки.
8. Які основні клінічні симптоми раку яєчників ви знаєте?
9. Принципи діагностики та методи лікування раку яєчників.
10. Профілактика злоякісних захворювань жіночих статевих органів.

Ситуаційні задачі

1. До фельдшера ФАПу звернулася жунка, 36 років зі скаргами на появу кров’янистих виділень після статевого акту, рясні водянисті виділення між менстуаціями.

Встановіть ймовірний діагноз.

2. Хвора 52 років, яка протягом 7 років не мала місячних, помітила періодичну появу незначних кров’янистих виділень із вагіни. При огляді лікар – гінеколог не виявив ніяких змін з боку геніталій. Однак, враховуючи вік хворої і появу кров’янистих виділень після 7- річної менопаузи, запідозрив рак тіла матки і взяв матеріал із шийки матки для цитологічного дослідження. На наступний день була отримана відповідь, що в мазку наявні атипові клітини. Хвора була негайно направлена в гінекологічний стаціонар для роздільного діагностичного вишкрібання порожнини матки з метою уточнення діагнозу.

Назвіть по порядку інструменти для роздільного діагностичного вишкрібання матки.

3. Хвора Б., 50 років, прийшла до фельдшера на прийом зі скаргами на болі внизу живота. За 5-6 місяців помітила збільшення живота. Мала 3 пологи, 4 аборти. Тривалий час лікувалася з приводу запалення придатків матки. Останні 2 роки у гінеколога не обстежувалася. Об'єктивно: шкіра бліда. Легені, серце без особливостей. Живіт болючий в нижніх відділах, визначається вільна рідина у черевній порожнині. При вагінальному обстеженні шийка і вагіна без особливостей. Матка входить в конгломерат пухлин, окремо не контурується, пухлина досягає рівня пупка, щільна, болюча, горбиста.

Сформулюйте попередній діагноз.

Відповіді до задач

1. Підозра на рак шийки матки.
2. Пінцет, дзеркало Сімпса, підіймач Гегара, корнцанг, кульові щіпці, матковий зонд, розширювачі Гегара (№3- 8,10), кюретки (№1, 2), пінцет, стерильний лоток (2 шт.).
3. Рак яєчників в занедбаній стадії.

Тести

- 1. Характер болю при раку вульви.

A. Різкий;
B. Оперізуючий;
C. Нападоподібний;
D. Постійний;
E. Болі відсутні.

- 2. Характер виділень при раку піхви.

A. Кров'янисті;
B. Сукровичні;
C. Іржавого кольору;
D. Водянисті білі;
E. Сироподібні.

- 3. Який метод лікування раку піхви є оптимальним?

A. Хірургічний;

B. Хірургічна і променева терапія;

C. Променева терапія;

D. Хіміотерапія;

E. Гормонотерапія.

- 4. Скільки є різновидів раку шийки матки?

A. 5;

B. 1;

C. 3;

D. 4;

E. 2.

- 5. Скільки форм раку шийки матки ви знаєте?

A. 3;
B. 5;
C. 1;
D. 2;
E. 4.

- 6. Основне діагностичне дослідження раку шийки матки.

A. УЗД;
B. Мазок на цитологію;
C. Кольпоскопія;
D. Цистоскопія;
E. Урографія.

- 7. Основне лікування при раку тіла матки.

A. Гормонотерапія;
B. Екстирпація матки;
C. Хіміотерапія;
D. Променева терапія;
E. Терапія кортикостероїдами.

- 8. Характер болю при раку маткових труб.

A. Колючого характеру;
B. Переймоподібні болі;
C. Ріжучі болі;
D. Нападоподібний біль;
E. Оперізуючі болі.

- 9. Діагностичне дослідження, що проводиться при раку яєчників.

A. Кольпоскопія;

B. Цистоскопія;

C. Ректороманоскопія;

D. Лапароскопія;

E. УЗД.

- 10. З чого потрібно починати лікування передракових захворювань ЗСО?

A. Гормонотерапії;

B. Променевої терапії;

C. Хіміотерапії;

D. Видалення ЗСО;

E. Лікування супутніх захворювань.



Використана література

Основна:

- Василевская Г.Н. Гинекология. – М.: Медицина, 1985. – С. 213.
- Михайленко Е.Т., Бублик-Дорняк Г.М. Гинекология. – К., 1984. – С. 223-229.

Додаткова:

- Заболевания шейки матки, влагалища и вульвы (клинические лекции) \ под. Ред. В.Н. Прилепской – М.: Медпресс, 2004. – 242 с.
- Інтернет джерела uk.wikipedia.org\

Дякую за увагу!!!